GRAVITÉ

DE

LA BRONCHITE

CHEZ LES DÉFORMÉS THORACIQUES

PERSONNEL DE LA FACULTÉ

MM. MAIRET (✻)..... Doyen
FORGUE..... Assesseur

PROFESSEURS

Clinique médicale.....	MM. GRASSET (✻).
Clinique chirurgicale.....	TEDENAT.
Clinique obstétricale et gynécologie.....	GRYNFELTT.
— — M. Vallois (ch. du cours).	
Thérapeutique et matière médicale	HAMELIN (✻).
Clinique médicale.....	CARRIEU.
Clinique des maladies mentales et nerveuses...	MAIRET (✻).
Physique médicale.....	IMBERT.
Botanique et histoire naturelle médicale	GRANEL.
Clinique chirurgicale	FORGUE.
Clinique ophtalmologique.....	TRUC.
Chimie médicale et Pharmacie.....	VILLE.
Physiologie.....	HEDON.
Histologie	VIALLETON.
Pathologie interne.....	DUCAMP.
Anatomie.....	GILIS.
Opérations et appareils.....	ESTOR.
Microbiologie.....	RODET.
Médecine légale et toxicologie.....	SARDA.
Clinique des maladies des enfants.....	BAUMEL.
Anatomie pathologique.....	BOSC.
Hygiène.....	H. BERTIN-SANS

Doyen honoraire : M. VIALLETON.
Professeurs honoraires: MM. JAUMES, PAULET(O. ✻), E. BERTIN-SANS(✻
Secrétaire honoraire : M. GOT.

CHARGÉS DE COURS COMPLÉMENTAIRES

Accouchements.....	MM. PUECH, agrégé.
Clinique ann. des mal. syphil. et cutanées..	BROUSSE, agrégé.
Clinique annexe des maladies des vieillards.	VEDEL, agrégé.
Pathologie externe.....	L. JEANBRAU, agrégé.
Pathologie générale	RAYMOND, agrégé.

AGRÉGÉS EN EXERCICE :

MM LECERCLE	MM. PUECH	MM. VIRES
BROUSSE	VALLOIS	L. IMBERT
RAUZIER	MOURET	VEDEL
MOITESSIER	GALAVIELLE	JEANBRAU
de ROUVILLE	RAYMOND	POUJOL

M. IZARD, *secrétaire.*

EXAMINATEURS DE LA THÈSE :
MM. BAUMEL, *président.*
GRANEL.
RAUZIER.
GALAVIELLE.

La Faculté de médecine de Montpellier déclare que les opinions émises dans les Dissertatic qui lui sont présentées doivent être considérées comme propres à leur auteur; qu'elle n'ente leur donner ni approbation ni improbation.

N° 23

5

GRAVITÉ DE LA BRONCHITE

CHEZ

LES DÉFORMÉS THORACIQUES

THÈSE

Présentée et publiquement soutenue à la Faculté de médecine de Montpellier

LE 12 FÉVRIER 1904

Par M. ASTRE

Né à Mirepoix (Ariège)

LICENCIÉ ÈS SCIENCES

POUR OBTENIR LE GRADE DE DOCTEUR EN MÉDECINE

MONTPELLIER

IMPRIMERIE CENTRALE DU MIDI

(HAMELIN FRÈRES)

1904

A MES MAITRES DE LA FACULTÉ DE MÉDECINE

A MONSIEUR LE PROFESSEUR TÉDENAT

A MONSIEUR LE PROFESSSUR CARRIEU

A MONSIEUR LE PROFESSEUR AGRÉGÉ VALLOIS

ASTRE.

A MES MAITRES DE LA FACULTÉ DES SCIENCES

A MONSIEUR LE DOYEN SABATIER

A MONSIEUR FLAHAUT

A MONSIEUR DELAGE

ASTRE.

A MON PRÉSIDENT DE THÈSE

MONSIEUR LE PROFESSEUR BAUMEL

Respectueuse reconnaissance pour l'honneur qu'il nous a fait de vouloir présider notre thèse.

ASTRE.

MEIS ET AMICIS

ASTRE

INTRODUCTION

La bronchite aiguë ou chronique, considérée d'ordinaire comme une affection banale, ne doit fournir dès lors que des succès faciles, ou dans quelques cas seulement de légers ennuis au docteur appelé pour la traiter.

Il est toutefois des complications, produites au cours de cette maladie, qui entraînent après elles un pronostic grave et quelquefois même fâcheux à brève échéance.

Je ne signale, que pour mémoire, ce qui se produit dans l'emphysème pulmonaire ; complication fréquente de la bronchite chronique chez des sujets prédisposés, avec son cortège obligé de symptômes ; gêne respiratoire, gêne circulatoire consécutive, entraînant un surcroît de travail du cœur droit, avec ses conséquences fâcheuses bien connues ; dilatation, insuffisance tricuspidienne...(Voir, pour plus de détails, la thèse d'agrégation de M. le professeur Baumel.)

On peut signaler en outre la gangrène pulmonaire, infection grave surajoutée, qui est heureusement plus rare.

On peut encore parler du pneumothorax comme complication de la bronchite chronique, provoqué par la rupture de l'alvéole, sous l'influence des efforts de toux de la dilatation des bronches, produite dans les mêmes conditions.

La bronchite aiguë chez l'adulte n'offre d'ennuis que par son passage à la chronicité. Mais il n'en est pas de même chez les faibles et les débilités, chez les enfants et les vieillards, où sa propagation aux petites bronches, lorsqu'elle se généralise brusquement, peut entraîner une absence complète de l'entrée de l'air dans l'alvéole, un défaut d'hématose avec dyspnée progressive et cyanose, aboutissant à l'asphyxie si l'on ne peut intervenir à temps.

Ces phénomènes sont encore plus accentués chez les sujets qui, par la constitution de l'appareil pulmonaire, sont placés dans des conditions défectueuses. Je veux parler des rachitiques à déformations thoraciques et vertébrales : scoliotiques, cyphotiques, lordotiques, pottiques, dont les inflexions et les gibbosités de la colonne vertébrale entraînent des déformations de la cage thoracique.

Le poumon qu'elle renferme subit dans ces conditions une série de modifications, dont nous nous occuperons dans ce petit travail, entraînant un arrêt de développement suffisant pour le mettre dans un état de moindre résistance ; et l'on verra par la suite que les lésions produites sont suffisantes pour transformer une affection d'ordinaire banale en une affection dangereuse.

Nous allons dans cette étude nous occuper tout particulièrement de la façon dont évolue parfois la bronchite aiguë chez les malheureux déformés.

Les dangers qu'elle présente souvent nous ont paru si considérables, qu'ils nous paraissent suffisants pour servir de sujet à notre thèse inaugurale. Heureux si nous pouvions être utile

au médecin qui, appelé dans ces conditions, est surpris s'il n'est pas prévenu de trouver chez son malade des symptômes généraux alarmants avec des signes stéthoscopiques insuffisants pour les expliquer.

Nous publions à ce sujet une longue observation complète qu'il nous a été permis de recueillir dans le service de notre maître, M. le professeur Baumel, que nous remercions de nous avoir aidé dans notre travail, et pour la bienveillance qu'il nous a toujours témoignée pendant le cours de nos études.

Les accidents que nous relatons dans notre observation sont essentiellement dus, nous semble-t-il, à la déformation thoracique ; c'est pour cette raison qu'il nous a paru indispensable de nous occuper dans un premier chapitre de l'anatomie pathologique générale des gibbeux, attachant à cette étude une importance toute spéciale, et dont la connaissance intime nous paraît indispensable pour l'étude complète de la maladie

Nous nous occupons par la suite, de la maladie elle-même, de son étiologie et de sa symptomatologie, qui par de nombreux points, on le comprend aisément, ne diffèrent nullement de ce que nous connaissons déjà dans le développement de la bronchite ordinaire.

Nous n'insisterons que sur les particularités que peuvent nous fournir ces petits déformés, et, dans un dernier chapitre, nous verrons s'il nous est possible de leur fournir des soulagements qui leur permette de franchir cette poussée aiguë.

GRAVITÉ

DE

LA BRONCHITE

CHEZ

LES DÉFORMÉS THORACIQUES

HISTORIQUE

Les travaux publiés sur la question qui nous occupe sont tous de date très récente et il ne nous a pas été possible de relever de travail antérieur à celui de Damaschino, publié dans le *Bulletin de la Société anatomique de Paris*, en 1865, et traitant de la compression des viscères thoraciques dans les déformations considérables de la cage pectrole.

De tout temps cependant les bossus ont été considérés comme gens fragiles, incapables de dépasser un certain âge. Ce dernier fait était déjà connu d'Hippocrate, qui dit : « Que ceux qui souffrent de gibbosité n'atteignent l'âge de soixante ans.» Et plus tard Bouvier, observateur très perspicace, a dit en termes à peu près analogues : « qu'on voit assurément des

bossus parvenir à la vieillesse la plus avancée, mais bien plus grand nombre meurent encore jeunes».

De tout temps aussi les lésions pulmonaires, même minimes, ont été considérées comme très dangereuses chez les déformés thoraciques, et Chantreau, dans le *Bulletin de la Société anatomique de Paris* (1867), publie l'observation d'un homme de quarante-quatre ans présentant des déformations rachitiques et mourant de congestion pulmonaire simple.

Les travaux ne se sont pas multipliés depuis, mais il nous est permis de signaler toutefois, en 1872, la thèse de doctorat de Chupin, de son travail on peut déjà retirer les notions importantes qui, d'ailleurs, sont restées exactes. Savoir :

1° Que les déviations de la colonne vertébrale, provenant du renouvellement des os, sont unes dans leur genre et dues à une seule cause : le rachitisme.

2° Que les difformités de l'épine peuvent porter des atteintes graves aux fonctions respiratoires et circulatoires (les lésions de la moelle mises à part.)

3° Que l'organe le plus directement menacé est le poumon, soit qu'il éprouve une simple compression, soit qu'il survienne de l'emphysème.

4° Le cœur est aussi menacé grâce peut-être à la compression, mais aussi grâce à l'hypertrophie due à la gêne du poumon.

5° De toutes ces lésions du cœur et du poumon peut résulter l'asphyxie. Depuis lors les données qui sont venues s'y ajouter ne font que confirmer les assertions précédentes. Riéder en 1886, nous dit que la cyphoscoliose produit un effet nuisible sur toute la respiration ; elle empêche l'action mécanique de la respiration et par là agit d'une façon défavorable sur le développement du tissu pulmonaire, il en résulte une

gêne consécutive de la circulation due aux résistances anormales au passage du sang à travers le poumon, qui aboutissent à l'hypertrophie et à la dilatation du cœur droit. De cette façon se produit un engagement de sang dans le système veineux, et, en même temps, un trouble considérable dans l'échange du gaz du poumon, et les individus cyphoscoliotiques succombent à ce qu'il a si justement dénommé le *Circulus Viciosus.*

Plus tard la théorie microbienne vient ajouter un élément nouveau, qui fait établir à Chupin (en 1895) une différence entre le danger des affections pulmonaires chez l'enfant et chez l'adulte. Pour lui, l'enfant rachitique est surtout exposé à des accidents d'origine microbienne et plus particulièrement à l'infection bronchique. Tandis que chez l'adulte, les désordres sont dus surtout aux accidents cardio-pulmonaires d'ordre mécanique. Et il ajoute que le pronostic chez l'enfant rachitique doit être particulièrement réservé; un simple rhume pouvant de suite prendre un allure dangereuse. Aussi les enfants rachitiques devront autant que possible être soustraits aux causes d'infection bronchique; une fois l'infection installée, on la combattra à la fois par un traitement tonique et par l'emploi d'agents antiseptiques des bronches.

Bella signale le cas de deux jumeaux rachitiques morts d'atelectarie pulmonaire.

Lassalle enfin signale les rapports des déformations thoraciques avec les obstructions des voies respiratoires.

De toutes ces études il ressort trois faits principaux, savoir que les gibbeux sont particulièrement sensibles aux affections pulmonaires : que chez eux le poumon est le premier organe atteint, que les lésions cardiaques ne sont que des secondaires.

Et ces faits resteront les faits saillants de notre travail.

ANATOMIE PATHOLOGIQUE

L'anatomie pathologique, comme nous le disions dans le précédent paragraphe, doit plus que tout autre attirer plus longuement notre attention.

C'est, en effet, de la morphologie externe, de la constitution de la cage thoracique que découle toute l'action défavorable qu'entraînent après elle les lésions même banales de l'appareil respiratoire.

Les déformations de la colonne vertébrale produites d'une part par le rachitisme, d'autre part par la tuberculose, produisent presque à elles seules ces graves désordres thoraciques. Mais il vient s'y ajouter, dans les cas de rachitisme, des lésions portant directement sur le système sternocostal, qui viennent simplement se surajouter aux précédentes.

Ce sont surtout le chapelet costal, les coudures que l'on observe au niveau du sternum, et les applatissements latéraux du thorax qui fournissent cette malformation bien connue sous le nom de « thorax d'oiseau, thorax en carène ».

Les inflections vertébrales du rachitisme, la scoliose avec ses déformations latérales, la lordose avec ses courbres antéropostérieures, entraînent chez l'enfant, dont le squelette est bien incomplètement ossifié et peu résistant, des déformations de la cage thoracique, et nous nous trouvons alors en présence de ces thorax asymétriques, a sternum complètement déjeté de côté avec de fortes voussures costales formant

un dôme allongé, dont le grand diamètre est parallèle à la colonne vertébrale, tandis que du côté opposé il existe au contraire un applatissement très marqué, une dépression parfois profonde même.

Dans ces conditions le diamètre antéropostérieur est fortement diminué de volume et la cage est très applatie dans son diamètre sagittal.

Parfois, au contraire, dans la lordose dorsale, le squelette thoracique suit encore les inflexions de la colonne vertébrale, reste symétrique, mais présente cette fois une concavité très marquée à la partie antérieure avec des applatissements latéraux.

Dans tous les cas il se produit un arrêt de développement du squelette, qui réduit encore le volume de la cavité thoracique.

Des phénomènes identiques se produisent lorsque nous sommes en présence de lésions vertébrales dues au bacille de la tuberculose.

Si la lésion porte au niveau des vertèbres lombaires, les courbes de compensations formées sur la colonne dorsale entraînent des déformations identiques à celles de la lordose étudiées plus haut.

Si la lésion porte sur la colonne dorsale les phénomènes sont plus accentués à ce niveau. L'applatissement du thorax est plus marqué et le poumon cette fois se trouve écrasé d'une part entre la partie inférieure de la colonne vertébrale, qui a subi un mouvement de retrait en arrière pour rétablir l'équilibre du corps et conserver l'axe de gravité dans sa position verticale, et sa partie supérieure, qui est venue s'affaisser sur elle, et de l'autre le sternum qui, ayant une courbe opposée à la précédente, le limite à l'avant. La coupe sagittale de l'ensemble donne une figure resssemblant grossièrement à un losange.

On voit par là que, quelle que soit la cause de la lésion, les effets sont identiques et le système sterno-costal est tellement dépendant de la colonne vertébrale que les lésions de cette dernière ont sur lui un retentissement fatal très prononcé, même lorsque localisées à un point déterminé, les lésions ne sont pas la conséquence d'une altération de la nutrition osseuse générale, comme dans le mal de Pott.

Cet ensemble de lésions entraîne une diminution considérable de la cage thoracique. Cette diminution se produit suivant les trois diamètres du thorax. Diamètre antéro-postérieur, diamètre postérieur et diamètre vertical.

Il existe d'abord un développement incomplet de tout le système osseux, et, par contre, d'une réduction de tous les diamètres.

En outre, les deux diamètres horizontaux antéro-postérieur et latéral sont diminués du fait de la déformation des côtes, qui perdent leur rapport réciproque en produisant des dépressions ou des saillies qui n'existent pas normalement.

Le diamètre vertical est modifié du fait de l'inflexion de la colonne vertébrale, des coudures latérales et antéro-postérieures qu'elles présentent qui réduisent d'autant sa hauteur ; en outre il intervient, dans le développement complet de ce diamètre, un autre facteur qui est l'abaissement du diaphragme dans les mouvements d'inspiration. Ce mouvement s'accomplit d'une façon imparfaite empêché qu'il est dans sa production par les vicères abdominaux, surtout le foie et la rate congestionnés du fait de l'hypostase. Le poumon est en outre comprimé comme nous le verrons par la suite par le refoulement des viscères abdominaux sur lesquels ils reposent, qui le poussent contre la paroi postérieure du thorax, et là, les dépressions osseuses viennent déprimer son parenchyme et

dissiner à sa surface de nombreuses concavités qui l'empêchent de se distendre.

Ces phénomènes, comme on doit le penser, ne manquent pas d'agir d'une façon tout à fait défavorable sur les organes qu'elles renferme.

Nous allons, dès lors, nous occuper à présent de leurs effets sur les organes principaux : le poumon et le cœur.

Et d'abord le poumon qui, s'il n'est pas l'organe le plus noble, peut-être n'en est pas moins le plus fortement intéressé, grâce à son volume d'une part et à son élasticité de l'autre.

Il subit une série de modifications qui altèrent sa forme, son volume, sa structure intime.

La première de ces modifications, la plus apparente à l'examen direct est sa morphologie extérieure, qui reproduit d'une façon exacte les inflections de son enveloppe osseuse, et, de ce chef, se présente avec une surface irrégulière et mamellonnée, à larges dépressions et surélévations.

Son volume est diminué dans l'ensemble et pour plusieurs raisons. D'abord c'est un organe qui ne fonctionne que d'une façon incomplète ; et comme d'après une théorie bien connue aujourd'hui et définitivement acceptée « la fonction fait l'organe » tout organe sans fonction subit un arrêt de développement inévitable. Ensuite le squelette qui l'enveloppe, a subi lui-même, grâce au défaut de nourriture suffisante, grâce à l'état de faiblesse générale dans lequel se trouve le porteur de ces lésions, un arrêt de développement. Il subit lui-même dans une boîte trop petite une expansion insuffisante bridé qu'il est par la cage thoracique qui l'enveloppe.

Il faut signaler ensuite une diminution du volume d'ordre tout à fait physique cette fois et dû aux déformations même

de l'ensemble. Les dépressions que subit sa surface contribuent, par leur irrégularité, a diminuer son volume.

Cet ensemble de faits déjà par eux-mêmes nous paraîtraient suffisants pour expliquer l'insuffisance de l'entrée de l'air dans les alvéoles. Et le défaut de développement de l'organe nous explique le défaut d'accomplissement de la fonction, l'insuffisance de l'hématose.

Mais ce n'est pas tout, il vient s'y ajouter des lésions profondes du parenchyme, lésions portant sur la constitution de l'alvéole, qui viennent encore entraver la fonction.

En effet les compressions que nous remarquons au niveau du squelette forment une barrière solide contre laquelle l'alvéole ne peut lutter. Et au niveau des dépressions thoraciques elles ne peuvent arriver à se distendre que d'une façon incomplète et par endroits, même pas du tout. Elles peuvent rester complètement fermées, aplaties les unes contre les autres comme de petits ballons dégonflés; incomplètement formées, leur lumière se ferme ou reste très étroite et leurs parois sont plissées ne permettant que l'arrivée d'une petite quantité d'air.

Le parenchyme pulmonaire reprend ses caractères de densité que nous lui connaissons chez le fœtus. Il redevient lourd plongé dans l'eau, il ne surnage que péniblement ou pas du tout, lorsqu'on le serre la crépitation gazeuse disparaît. Il est *atélectasié.*

Mais ici ce n'est plus une atélectasie primitive, c'est une atélectasie acquise, les alvéoles frappées rétrocèdent. Cette dégénérescence de l'organe, si elle ne produit pas une atrophie complète dans sa structure, n'en produit pas moins une atrophie fonctionnelle absolue, qui le rend incapable de remplir chez le sujet qui en est porteur, une mission qui lui était originellement dévolue.

Nous pouvons dire que cette partie a subi une atrophie physiologique à peu près complète.

Il est des points au contraire où les concavités de la paroi laissent un libre développement aux alvéoles qui les remplissent. Celles-ci, cette fois, sont chargées de la suppléance. Elles ne manquent pas de se charger de ce surcroît de travail et l'excès, cette fois-ci, leur est encore nuisible. En nombre trop insuffisant pour combler l'espace qu'elles doivent remplir, comme elles ne sont nullement limitées dans leur expansion, elles se gonflent d'une façon exagérée cette fois encore, comme le ferait un ballon dans un réservoir de machine pneumatique ; la pression atmosphérique les maintient dilatées pendant l'inspiration, l'air qu'elles renferment ne peut ressortir qu'incomplètement, forcées ensuite par les mouvements respiratoires successifs, elles se distendent d'une façon excessive et peuvent même atteindre les limites maximum de leur élasticité et deviennent de ce chef incapables de se contracter à nouveau.

L'emphysème est définitivement établie, et cette partie de l'organe qui par sa position, était chargé, de remplacer les autres moins favorisées, si elle n'est pas complètement perdue à sa fonction ne la remplit du moins que d'une façon bien incomplète.

Et à l'autopsie, dorénavant, nous ne serons plus surpris, étant prévenus, de rencontrer des différences aussi frappantes entre deux points voisins du parenchyme. Des zones complètement atélectasiées et, à côté d'elles, des zones emphysémateuses étendues.

Et d'ailleurs, entre ces deux limites extrêmes, la game des intermédiaires est absolument complète, et nous trouvons tous les degrés nous permettant de passer de l'aplatissement de l'alvéole à sa distention maximum.

Le poumon n'est pas le seul organe que renferme la cage thoracique, mais c'est du moins le plus atteint; et à côté de lui le cœur, tout en occupant un volume considérable, n'en est pas moins très intéresant.

On est en droit de penser qu'il a subi lui aussi l'influence fâcheuse des compressions environnantes. Toutefois ces influences ne peuvent agir sur lui que d'une façon très indirecte.

Et Huchard, qui s'est occupé de la question dans un chapitre de ses leçons cliniques, traitant du cœur et du poumon chez les gibbeux, nous dit que le cœur est suffisamment mobile pour n'être que médiocrement incommodé. Il se soustrait à l'influence de la pression en glissant sur les organes voisins qu'il contribue à comprimer. Et dans la plupart des cas, nous ne devons pas nous attendre à le rencontrer à sa place habituelle.

Il subit, en effet, assez fréquemment, des déplacements si considérables que nous devons nous attendre à le voir agir sur la circulation sanguine d'une façon tout à fait défavorable.

Les gros troncs vasculaires de la base du cœur, solidement unis à lui, le suivent dans sa marche. Il se produit parfois une augmentation considérable de leur courbure qui produit une difficulté au passage du sang, contre laquelle le cœur doit lutter énergiquement pour la vaincre.

Le cœur, pour vaincre cette résistance, produit un travail incessant qui entraîne, comme conséquence, une hypertrophie de l'organe.

Outre sa grande mobilité, qui le soustrait aux compressions, le cœur peut encore plus y résister, grâce à sa structure; c'est un muscle épais et résistant qui ne se laisse nullement déprimer avec autant d'aisance que le parenchyme pulmo-

naire. Ses modifications, nous le voyons, ne sont ni directes ni primitives, et cette influence mécanique, étudiée plus haut, due à son déplacement et entraînant son hypertrophie, n'est pas la seule capable de modifier le cours de la circulation. A côté, nous en rencontrons une autre plus considérable qui ne vient en scène que pour ajouter ces effets à la première ; je veux parler des lésions que nous avons rencontré précédemment sur la structure du parenchyme pulmonaire.

Le sang éprouve une difficulté inouïe à passer à travers les tissus comprimés, soit par pression directe, comme cela se produit dans les zones atélectasiées, soit par la pression atmosphérique, comme dans les tissus sclérosés des zones d'emphysème.

Quelle est la conséquence ?

Nous la lisons traitée tout au long dans les travaux de M. le professeur Baumel sur l'hypertrophie du cœur droit, travail qui a fait le sujet de sa thèse d'agrégation.

« Toutes les fois que la fonction du cœur droit s'exagère pour une cause quelconque, qu'il s'agisse d'un obstacle mécanique à la circulation du sang dans l'artère pulmonaire ou qu'au contraire, l'exagération résulte d'une irritabilité musculaire ou nerveuse plus grande qu'à l'état normal, toujours l'hypertrophie limitée à ce côté du cœur en sera la conséquence lorsque la fibre musculaire cardiaque aura conservé son intégrité ».

Il arrive, en outre, que cette difficulté de la circulation sanguine rend encore le poumon congestionné.

Aucune modification ne se produit sur la circulation périphérique ; aussi encore, d'après Huchard, le cœur gauche conserve le plus souvent son volume normal ; il peut même parfois être atrophié.

Il nous reste, pour être complet dans cette étude, à parler

de lésions moins importantes, siégeant sur les vaisseaux coudés de la base du cœur. Ils sont souvent coudés au point que sans ancorysme apparent de l'aorte, on a pu constater de l'inégalité des pouls radiaux.

On voit, d'après cet aperçu rapide, combien grand est le retentissement des lésions osseuses sur les organes internes de la cage thoracique. Ces influences se font cependant surtout sentir sur l'appareil respiratoire et celui-ci est profondément lésé du fait de ces déformations.

Les lésions de l'appareil circulatoire primitives sont nulles ou fort peu accentuées. Tandis que secondairement, au contraire, les lésions pulmonaires produisent des complications cardiaques fâcheuses qui ne font qu'aggraver la situation et rendent le pronostic plus rapidement fatal.

Il nous reste de ces faits à retenir, surtout comme notion importante, la difficulté de l'hématose consécutive aux deux ordres de lésions combinées, portant sur la diminution de la fonction respiratoire et la difficulté de la circulation sanguine dans l'appareil pulmonaire.

ÉTUDE CLINIQUE

Nous allons dans cette étude envisager l'affection à un point de vue aussi général que possible, autant que nous le permettront toutefois le nombre restreint d'observations que nous avons pu recueillir sur la question.

L'observation qui nous a été fournie sur ce sujet, prise dans le service hospitalier de Montpellier, va servir de base à notre travail, et c'est sur son étude approfondie que nous devons nous appuyer d'autant que nous nous sommes appliqués à la prendre aussi complète que possible.

Mais afin de confirmer les données qu'elles nous fournit et pour donner à notre étude un caractère plus général, nous avons cru bon de nous inspirer des travaux publiés jusqu'à ce jour.

Et nous voyons que les faits que nous observons ne restent nullement dans le domaine trop restreint fourni souvent par les cas particuliers ; mais au contraire, qu'ils viennent sur certains côtés du moins grossir les quelques données générales qu'a pu jusqu'à ce jour fournir cette même étude.

Nous connaissons dorénavant les lésions d'atrophie fonctionnelle portant sur l'appareil respiratoire.

Nous verrons en outre que les lésions peuvent par place nous fournir des signes cliniques capables de nous dérouter un instant dans la recherche du diagnostic et qu'ils peuvent même parfois nous entraîner, si nous ne sommes prévenus, et

faire des erreurs grossières, désagréables pour le malade et nuisibles à l'application du traitement.

L'atélectasie est parfois si considérable au niveau de la gibbosité que par la matité qu'elle fournit à la percussion, elle en a souvent imposé pour un épanchement pleural localisé. Les signes concordants de la pleurésie n'existeront pas, mais dans tous les cas, ils n'ont point été cherchés avec suffisamment de soin pour éviter des thoracenthèses faites à ce niveau qui, il est inutile de le dire, ont été faites sans résultat.

C'est une erreur assez facile à commettre, si nous ne sommes pas prévenus ; aussi avons-nous cru devoir la signaler au début de cette étude pour que ceux qui nous lisent ne soient nullement dans l'embarras en présence de faits identiques.

Nous croyons devoir rappeler, avant d'entamer ce chapitre, que : soit d'une part par les zones atélectasiées, soit d'autre part par les zones d'emphysème, l'organe est incapable de remplir les fonctions qui lui sont dévolues, et ces faits modifieront certainement notre examen clinique.

Ces faits sont absolument évidents pour les zones atrophiées, frappées d''actélectasie, mais il peut ne pas en être de même pour les parties hypertrophiées de l'organe, parties ou la suppléance excessive a entraîné un développement trop grand.

Certains auteurs rapprochent même ces données à ce qui se produit au début des cyrrhoses au moment ou l'organe congestionné et gros est envahi par le tissu embryonnaire non encore rétracté.

Il y a augmentation de l'organe et diminution de la fonction.

C'est sur ces faits que se base toute la symptomatologie d'ailleurs assez peu embrouillée que nous allons rencontrer par le suite.

Grâce à cela l'on a pu dire que chez les gibbeux : « La lésion fonctionnelle primordiale, celle qui est la cause de toutes les autres, c'est l'altération de la fonction respiratoire ; et la dypsnée résulte de ces deux causes : réduction du volume du poumon et défaut d'ampliation du thorax.

Le cœur n'est rien, le poumon est seul coupable, mais tous les deux réunis viennent compliquer le tableau des bronchites ordinaires et modifier sensiblement la marche de cette affection et la rendre bien différente de ce que nous avons l'habitude de la rencontrer. Ce sont de ces modifications que nous allons nous occuper maintenant dans les divers chapitres concernant l'étiologie, la symptomatologie, le diagnostic et le pronostic pour, dans un dernier chapitre, traiter ensuite des indications thérapeutiques nouvelles apportées par ces accidents nouveaux au cours de la maladie.

ÉTIOLOGIE

La genèse de la maladie n'offre rien de bien spécial, et nous voyons qu'ici comme chez les sujets sains, les influences chimiques, mécaniques et infectieuses se font tout particulièrement sentir pour venir irriter la muqueuse bronchique.

Les agents chimiques sont une cause rare au développement de l'affection, les sujets à leur âge étant très rarement soumis à l'absorption des vapeurs irritantes de composés, chlorés, éthérés ou autres.

Le principal des agents physiques qui agissent sur les bronches pour les irriter est le froid et plus particulièrement le froid humide. Elle succède souvent dans ces conditions à un coryza, à une laryngotrachéïte dus aux mêmes causes. Et cet agent mécanique n'agit probablement qu'en favorisant le développement des microbes qui, eux, entrent pour une grande part dans le développement de la maladie.

Les enfants sont particulièrement sensibles au développement de maladies infectieuses commun chez eux ; je veux parler plus particulièrement de la rougeole, de la scarlatine, de la coqueluche, qui, en période épidémique, les frappe tous les uns après les autres, dans une même région. Dans la rougeole, toutes les muqueuses sont atteintes, et la muqueuse respiratoire est des premières intéressée, après cependant la conjonctive, la pituitaire. Dans la scarlatine, la bronchite est une complication fréquente. La coqueluche n'est autre chose qu'une maladie microbienne, siégeant surtout au niveau de la muqueuse laryngée et bronchique.

Le sujet, de par son âge, est tout particulièrement prédisposé, et cette prédisposition est accrue du fait de sa débilité générale et plus particulièrement de son appareil pulmonaire. L'organe est normalement congestionné. Cette congestion nous l'avons vue est favorisée par la difficulté opposée au cours du sang dans les vaisseaux afférents du poumon. Sur cette muqueuse congestionnée les moindres variations extérieures sont plus capables d'entraîner, plus facilement que chez les sujets normaux, l'apparition de la maladie.

Il vient encore s'y ajouter comme lésions prédisposantes, les lésions que nous avons constatées sur le système circulatoire, les congestions consécutives reconnues du côté du rein, qui fait de nos malheureux déformés des cardiaques et des brightiques que nous savons déjà particulièrement susceptibles de faire des lésions de l'appareil respiratoire.

La fréquence de la bronchite chez les cardiaques et chez les albuminuriques est en effet bien connue pour qu'il soit inutile d'y insister plus longuement dans cette étude.

De ces faits, il résulte que les gibbeux sont particulièrement sensibles au développement d'une affection qui, chez eux, peut entraîner, comme nous le verrons par la suite, de graves conséquences.

SYMPTOMATOLOGIE

L'étude des symptômes nous fournit comme pour les sujets sains deux périodes distinctes avec, dans la première période de crudité des symptômes généraux, surtout accentués, courbature générale, céphalée, quelquefois même frisson, avec température peu élevée.

Et puis localement parfois du coryza, avec enchifrènement, mais surtout une douleur rétrosternale qui entraîne une toux pénible et fatiguante qui n'est pas au début tout au moins suivie d'expectoration.

La percussion, qui chez le sujet normal ne révèle rien ou quelquefois seulement des zones d'enphysème passagères, nous donne ici des zones emphysémateuses étendues, et par points au contraire une matité trompeuse, qui peut, chez nos malades, si les déformations sont accentuées, fournir au niveau de la gibbosité une matité complète qui peut, nous l'avons vu, en imposer par la résistance de la paroi pour un épanchement pleurétique localisé à ce niveau.

Nous pouvons à l'auscultation reconnaître encore les lésions que nous avons signalées plus haut, qui nous donnent par place l'abolition du minimum vésiculaire à l'inspiration, avec une expiration prolongée et sifflante.

Dans d'autres, au contraire, avec la matité, l'apparition d'un souffle doux expirateur, et, si le malade compte à voix basse le chuchottement de la pectoriloque-aphone même, signes que l'on rencontre dans la pleurésie.

Il faut y ajouter les râles sibilants et ronflants de la bronchite ordinaire. Mais dès que la seconde période est établie et quelquefois même si rapidement que la première peut presque passer inaperçue, les symptômes peuvent brusquement s'aggraver et devenir même alarmants.

Nous ne voyons pas comme nous étions portés à le supposer les caractères généraux s'amender avec la période de coction, tant s'en faut.

Le sujet, qui, jusque-là, n'avait présenté que de la simple gêne respiratoire, présente dorénavant une dyspnée intense qui, chez notre malade, a brusquement porté jusqu'à 72 à la minute le nombre de ses respirations, chiffre que nous voyons de nouveau atteint par la suite à une période plus avancée de la maladie.

Le malade asphyxie littéralement, ses ailes du nez se soulèvent à chaque effort d'inspiration. La fièvre n'a malgré tout pas augmenté sensiblement et les phénomènes stétoscopiques ne nous fournissent pas autre chose que ce que nous avons entendu précédemment ; des râles sibilants et ronflants caractéristique de la bronchite portant sur les bronches de calibre assez considérable, pas de signes capillaire accentuée, pas de signe de pneumonie.

Cependant les symptômes s'aggravent, à la dyspnée s'ajoutent les signes de cyanose des extrémités, les ongles bleuissent plus tard, la face à son tour est prise, et plus particulièrement au niveau des oreilles.

Le sujet peut mourir dans une de ces crises aiguës littéralement asphyxié.

Voilà ce me semble un tableau bien lugubre pour une affection aussi banale. Et nous n'avons pas l'habitude de le rencontrer dans la bronchite aiguë.

Je le décris avec toute sa noirceur dès le début, espérant

attirer l'attention sur ce fait particulier, bien que les choses ne se passent pas toujours ainsi d'une façon aussi alarmante.

L'affection, soit grâce à l'influence du traitement, soit par le simple effet de la réaction organique naturelle, de l'évolution spontanée de la maladie, peut reprendre son cours normal, et le sujet sort de cette atteinte première provisoirement rétabli, car souvent une nouvelle crise le menace.

L'affection peut passer à la chronicité et les dangers qu'elle entraîne viennent s'ajouter aux dangers apportés par la déformation naturelle du sujet.

L'examen des diverses organes nous font constater du côté du cœur, une dilatation parfois considérable du cœur droit, avec des signes d'insuffisance tricuspidienne, caractérisée surtout par un souffle systolique que l'on entend à la pointe du cœur, au-dessous du mamelon gauche, mais dont le maximum siège plus particulièrement à la région xyphoïdienne.

Il nous est facile de constater encore une augmentation de volume des organes de la cavité abdominale. La matité hépatique est plus étendue et nous constatons tous les signes caractéristiques du foie cardiaque : battements hépatiques, ascite légère, ictère parfois très peu accentuée, diminution de l'urée, urobilinurie. Du côté du rein se produisent des phénomènes identiques caractérisés par la diminution des urines, leur coloration plus grande, et l'augmentation de leur densité, parfois apparaît l'albuminurie qui peut être très abondante, mais les accidents urémiques sont rares.

Ces lésions viennent ajouter leurs effets à ceux de la bronchite et ne font qu'accélérer l'évolution de la maladie et assombrir son pronostic, question dont nous allons nous occuper à présent.

ÉVOLUTION ET PRONOSTIC

Généralement la première crise d'étouffement passée, les choses rentrent dans l'ordre et le sujet guérit provisoirement tout au moins, car sa sensibilité spéciale ne manquera pas de faire apparaître une autre crise.

Nous avons vu que le pronostic de ces crises est assez grave, car ces crises d'étouffement peuvent devenir fatales, dès le début de l'affection.

Mais généralement l'affection passe à la chronicité et les lésions qu'elle entraîne viennent augmenter celles dues à la déformation de la cage thoracique.

La circulation est rendue plus difficile du fait de la déformation, nous l'avons dit plus haut, et les lésions bronchiques viennent encore l'entraver et accélérer l'apparition des accidents qui aggravent par la suite l'état de notre malade.

Toutes les complications infectieuses peuvent venir se greffer en outre sur cette bronchite banale, et la bronchite capillaire, fréquente chez les sujets de cet âge, peut venir rapidement assombrir le pronostic.

La broncho-pneumonie a, en outre, chez ces sujets débilités, une tendance à se généraliser d'une façon toute particulière. Et depuis longtemps déjà ces questions ont frappé l'attention des médecins car, comme nous le voyons dans notre paragraphe concernant l'historique de cette question, de nombreux travaux ont été publiés sur ce fait.

Il est une complication que nous n'avons pas signalée jusqu'à présent, que nous devons nous attendre à rencontrer fréquemment cependant au cours de cette affection toujours grave à l'état de débilité du sujet ; grâce peut-être à ses prédispositions héréditaires du fait de ces antécédents. Et enfin grâce aussi à l'état de moindre résistance dans lequel se trouve l'organe intéressé. C'est la tuberculose que nous avons en vue.

L'importance de cette question est si considérable qu'il nous a paru bon de n'en parler qu'en dernière ligne.

Il est un fait généralement admis aujourd'hui par tous les auteurs qui s'occupent de bacillose. C'est que ce bacille est fort peu de chose si on le met en parallèle avec le milieu sur lequel il se développe, et c'est d'ailleurs là-dessus qu'est basé le traitemement antituberculeux. Relever l'état général de façon à permettre au sujet atteint de lutter contre l'invasion du bacille. La résistance du terrain augmente et la violence et la noscivité du bacille diminue.

Le terrain fourni par nos rachitiques fournit, nous semble-t-il, un milieu tout à fait favorable au développement de la tuberculose. Et il doit se produire ici ce qui s'est produit pour les autres affections pulmonaires : une sensibilité toute spéciale du malade pour toutes les manifestations morbides et une gravité de la maladie toute spéciale due au développement excessif de toutes ces affections.

Notre observation complète nous fournit des renseignements bien précis à ce sujet. La tuberculose finit le tableau complet de notre étude clinique.

La nécropsie vient encore fournir des renseignements précis en nous montrant, comme lésions macroscopiques, des tubercules nombreux disséminés sur le parenchyme pulmonaire, plus groupés cependant au niveau des deux sommets

droit et gauche. Avec cela, de nombreux engorgements ganglionnaires et des tubercules qui n'ont encore pu arriver toutefois à la période de ramollissement grâce à la rapidité de l'évolution de l'affection.

La tuberculose ici est venue par ses lésions locales et par la propagation des toxines bacillaires lancées dans l'organisme, diminuer la résistance du sujet et l'amener plus rapidement à la terminaison fatale.

D'après certains auteurs cependant ce ne seraient pas ainsi que se termineraient généralement les bronchites chez les gibbeux et ce serait même un procédé de terminaison plutôt rare.

Pour expliquer cette particularité bizarre au premier abord. Huchard se base sur la structure interne de l'arbre respiratoire lui-même.

Il nous dit que, comme nous l'avons vu dans notre étude anatomopathologique, l'organe est normalement congestionné du fait de la stase sanguine occasionnée par la difficulté de la circulation de retour. Cette congestion entraine une diapédèse plus facile à travers les parois des vaisseaux, dès que, pour une cause quelconque, une irritation mécanique ou microbienne agit sur les parois des alvéoles ou des tubes bronchiques. La phagocytose dès lors est accrue d'une façon considérable, et le bacille, arrivant sur cette muqueuse si bien armée pour la défense, est inférieure dans la lutte qui se termine rapidement à l'avantage du malade, et celui-ci retire un bénéfice considérable du fait de sa malformation naturelle.

Cette théorie, quoique fort séduisante, souffre malheureusement de nombreuses exceptions, et nos infortunés ne sont nullement à l'abri de cette affection terrible. Notre observation et d'autres encore relatées au hasard de nos lectures nous ont permis de constater que les choses ne se passent pas toujours ainsi

et que le bacille franchit cette barrière de leucocytes probablement bien faible pour devoir l'arrêter complètement, et vient multiplier les lésions pulmonaires.

Il me reste, pour compléter l'évolution de la maladie, de signaler, au cours de cette dernière, une série de complications mécaniques banales n'ayant pour le sujet qui nous occupe qu'un intérêt secondaire, car elles ne sont pas les plus fréquentes que partout ailleurs. Ce sont l'emphysème apporté par les efforts violents de la toux ou aussi par la gêne apportée à la sortie de l'air par le bouchon muqueux qui obstrue la bronche ; la dilatation des bronches avec ses conséquences fâcheuses, bronchite fétide, ou encore peut-être le pneumothorax, toutes affections unanimement rares dans cette affection.

DIAGNOSTIC

La bronchite des gibbeux ne devra pas être confondue avec la bronchite capillaire, la broncho pneumonie simple ou tuberculeuse, très fréquentes chez les enfants, et la congestion, pulmonaire et la pneumonie, affections plus rares.

Elle offre, en effet, tous les caractères de gravité que présentent ces affections aiguës du poumon et que nous connaissons déjà. Et si nous sommes appelés auprès d'un enfant qui présente en même temps que ces caractères pulmonaires graves (gêne respiratoire interne, dyspnée, cyanose des extrémités) des symptômes de rachitismes très accentués (déformation du thorax, chapelet sternocostal, nouures, déformations vertébrales), nous devons tout de suite songer que la bronchite simple peut à elle seule nous expliquer ce tableau clinique. Et d'ailleurs un examen plus approfondi va nous permettre de les différencier.

La bronchite capillaire d'abord s'en distingue en ce qu'elle est plus rarement primitive et succède surtout à des infections antérieures : coqueluche, rougeole, la diphterie.

Le début en est aussi très brusque, mais l'asphyxie cependant est un peu moins rapide.

La percussion donne de la sonorité dans les deux cas, mais les rales fins des petites bronches établissent seuls la différence.

La broncho-pneumonie est comme la précédente secondaire

aux affections que nous avons signalées plus haut (rougeole, diphtérie, coqueluche). La dyspnée apparaît ici d'une façon moins soudaine et va en augmentant provisoirement, et de plus la température est toujours plus élevée et atteint plus rapidement 39°, 5, 40° même, ce que nous remarquons rarement dans la bronchite simple.

La percussion ne peut pas nous révéler bien souvent les foyers très exigüs de broncho-pneumonie.

Mais l'auscultation nous fait très nettement entendre des râles sous-crépitants secs que nous n'avions pas entendus dans la bronchite. Ces râles, d'ailleurs, se déplacent avec beaucoup de facilité et, du jour au lendemain, nous observons à droite ce que nous avions entendu à gauche ou réciproquement.

Dans la broncho-pneumonie tuberculeuse, l'évolution plus lente de la maladie et la persistance des râles sous-cripitants aux mêmes points sur le poumon nous mettent sur la voie, surtout si l'on découvre dans l'entourage de la malade des sujets atteints de bacillose souillant l'atmosphère par leur expectoration continuelle. La pneumonie franche, plus rare chez l'enfant, s'accompagne en outre de phénomènes généraux graves, vomissements, convulsions, symptômes méningitiques, que l'on ne rencontre pas ici. Je passe sur les signes physiques qui sont essentiellement différents.

TRAITEMENT

Dans les formes bénignes le traitement est le même que dans les bronchites ordinaires et, dans un aperçu rapide, nous en indiquerons les grandes lignes générales déjà bien connues des personnes qui nous lisent.

Et d'abord notre malade doit être soumis à un régime sévère. La glande hépatique est souvent congestionnée du fait de la gêne apportée à la circulation de retour ; le rein lui-même est pris dans les mêmes conditions. Aussi plus que chez les sujets normaux le régime lacté doit-il être institué d'une façon absolument rigoureuse.

Les débuts de l'affection seront traités par les boissons pectorales, les émollients, les décongestionnants du poumon. Ipeca, Kermès. Par la suite on devra lutter contre les divers symptômes qui viendront compliquer la marche de la maladie, au fur et à mesure de leur apparition.

La céphalalgie et la fièvre cèderont aux moyens ordinaires employés pour les combattre. Le sulfate de quinine et l'antipyrine agissent à la fois comme antifébricitants et comme calmants des douleurs musculaires et des courbatures. Il faut cependant se méfier de cette dernière chez les enfants à cause de son action dépressive.

Si le sujet est faible et déprimé, il est bon d'insister sur les boissons toniques, les infusions chaudes et les grogs chauds seront des auxilliaires utiles.

Les opiacés devront être utilisés avec beaucoup de ména-

gement pour calmer la toux ; les enfants y sont en effet particulièrement sensibles et on doit en principe rejeter ce médicament avant l'âge de deux ans.

On aura, avant cette époque, plus particulièrement recours à la belladone ou à l'aconit. On peut donner la teinture de belladone par exemple à la dose de IV à V gouttes par jour au-dessous de deux ans, ou une cuillerée à café de sirop dans une potion à prendre dans la journée.

On peut surtout, à la période de déclin, associer aux opiacés la serpine ou le benzoate de soude pour favoriser l'expectoration et en donner de 20 à 60 centigrammes environ.

Les sels d'ammonium qui agissent comme expectorants sont aussi des excitants qui peuvent être utilisés.

Mais la médication interne doit être employée le moins possible, car chez nos malades l'estomac doit être conservé aussi indemme que possible pour permettre, le moment venu, d'insister sur l'alimentation d'une façon toute particulière.

A cette thérapeutique médicamenteuse, qui par elle-même devient incomplète, il est bon d'ajouter des moyens mécaniques pour favoriser la résolution des congestions Et pour cela on peut employer les révulsifs ordinaires : teinture d'iode, cataplasmes sinapisés, liniments excitants à la thérébentine...

Et enfin le bain à 38° préconisé depuis quelques années, mais d'application difficile grâce à l'opposition apportée par l'entourage du malade, qui craint toujours des complications imaginaires.

Lorsque les phénomènes s'annoncent avec une plus grande intensité, qu'une dyspnée intense accompagnée d'une fièvre excessive ouvrent la scène, les moyens de réaction doivent être plus rapides et plus intenses. Et à ce moment peut-être nous devons nous méfier de l'ipéca, tout au moins administré à des doses vomitives à cause de l'état du cœur.

Comme dans le cas précédent, il faudra administrer des antithermiques, peut-être mais surtout insister sur les stimulants et les toniques du cœur et c'est à ce sujet que nous devons administrer la digitale, qui certainement nous donnera de bons résultats.

L'expérience de notre maître, M. le professeur Baumel, peut venir nous encourager dans cette voie ; il s'en est servi dans maintes circonstances dans des conditions identiques, et a obtenu de bons résultats.

Il prescrit dans ces conditions :

Benzoate de soude	2 gr.
Teinture de digitale.	IV gouttes
Looch blanc	qs. 120 gr.

Pour lutter contre l'asphyxie, recourir encore aux inhalations d'oxygène, aux révulsifs comme précédemment et aux injections d'éther, de caféïne ou d'huile camphrée pour agir rapidement sur le cœur.

Nous avons vu qu'en effet le mal était au poumon et le danger au cœur, celui-ci n'est affaibli que secondairement il est vrai, mais c'est de son affaiblissement que dépendent tous les phénomènes graves que nous avons vu se produire dans le courant de cette étude, aussi est-ce vers lui que notre action doit le plus se tourner et nous devons concentrer tous nos efforts thérapeutiques vers ce but: tonifier le cœur suffisamment pour lui permettre de supporter sans faiblir le surcroît de travail que vient de lui imposer l'état du poumon et, pendant ce temps, la médication active que nous dirigerons pour décongestionner ce dernier rend la voie relativement libre au passage du sang. Le cœur moins surmené pourra dès lors soutenir la lutte.

On est même allé, pour lui rendre la tâche plus facile,

jusqu'à conseiller la saignée générale si l'état de la tension artérielle le permet. Si cette hypotension artérielle est considérable, c'est qu'il y a une replétion trop accentuée du système vasocardiaque, et par contre, un surcroît de travail pour l'organe qui, de ce fait, se trouve encore libéré.

OBSERVATIONS

Observation I

(Clinique des Maladies des Enfants. Service de M. le professeur Baumel)

S... M..., quatre ans, né à Nîmes. Entrée à l'hôpital le 15 septembre 1903.

Cette malade a été conduite à l'hôpital pour déformation très marquée du squelette. N'ayant aucun renseignement sur l'histoire de la maladie ayant occasionné ces déformations, nous n'insisterons que sur l'état actuel, et en particulier sur les déformations thoraciques, qui ont seules de l'importance dans l'affection aiguë en présence de laquelle nous nous trouvons.

La cage thoracique est fortement aplatie en avant, et le thorax présente presque l'aspect d'un thorax d'oiseau.

Le sternum porte une courbure très brusque au niveau de la fourchette avec le corps de l'os, et son développement au centre est considérable.

En arrière, les lésions ne sont pas moins intéressantes. La colonne vertébrale fortement déviée latéralement et la scoliose qui en résulte, offre une concavité très marquée à gauche.

Les côtes ont suivi ce mouvement d'inflexion latéral, la cage thoracique qu'elles constituent a subi le mouvement de torsion latéral ordinaire dans les déformations de ce genre, qui

porte le sternum à gauche et forme, du côté droit, une voussure considérable correspondant à une dépression identique du côté gauche.

Ces lésions s'accompagnent d'autres lésions dues au rachitisme et portant cette fois sur les membres, mais celles-ci ne nous intéressant nullement dans le travail que nous nous proposons de faire, nous les laissons complètements de côté pour nous occuper enfin de la maladie actuelle, que nous allons prendre tout à fait à son origine. La malade étant à l'hôpital quand ont apparu les premiers symptômes.

Dès le 10 janvier 1903 apparaissent, en même temps qu'une légère toux bien discrète et avec une température peu élevée, des phénomènes pulmonaires intenses. Notre petite malade est prise d'une dyspnée considérable, qui porte déjà à 72 le nombre de ses respirations. Et cependant l'auscultation de la malade ne nous fournit pour tout signe stéthoscopique que des râles de bronchite irrégulièrement disséminés des deux côtés, sans que la percussion nous ait révélé en un seul point la plus légère matité. Le cœur paraît en bon état. La température de ce jour atteint 39°.

Le lendemain cet état de suffocation persiste et paraît même s'aggraver, la toux augmente de fréquence et la dyspnée s'accentue.

Le pouls devient rapide, petit, filiforme et dépressible. La cyanose, qui était d'abord légère, est intense à l'heure actuelle, et surtout très marquée au visage. Notre petite malade asphyxie littéralement, et devant cet état grave on prescrit :

Benzoate de soude	2 gr.
Teinture de digitale	VI gouttes
Looch blanc	qs 120 gr.

Et en même temps des ventouses et des inhalations d'oxy-

gène, des injections hypodermiques d'éther et de caféïne.

Avec ce tableau alarmant les signes sthétoscopiques ne nous fournissent pas de renseignements précis, ils sont ce qu'ils étaient la veille. Et la température nous donne 38°,6 le matin et le soir 39°,2.

Sous l'influence de cette médication intensive, la malade se remet assez rapidement, son état, déjà, le lendemain, s'est bien amélioré, le pouls est mieux frappé, la cyanose et la dyspnée, sans avoir disparu, ont toutefois bien diminué. Et la température n'est déjà plus que de 37°,6 le matin, et 38°,2 le soir.

Du traitement antérieur on ne conserve plus que le looch au benzoate de soude, après avoir réduit même à IV gouttes la teinture de digitale. Donc plus d'éther, de caféïne, ni n'oxygène.

Le 13 janvier, l'état se maintient satifaisant; le pouls, quoique moins rapide et mieux frappé que la veille, donne encore 172 pulsations à la minute.

La température est tombée à 37°,4.

La dyspnée est moins intense.

La cyanose a complètement disparue, on continue, malgré tout, la médication de la veille, et la malade, qui reste à l'hôpital, ne présente rien d'anormal jusqu'au 3 avril, ou se produisent des manifestations morbides indépendantes de celles que nous avons observées au début, mais que nous signalons malgré tout pour fournir une observation complète.

La malade présente une tristesse anormale, elle a l'air maussade et ses yeux sont larmoyants ; des recherches faites auprès de l'entourage nous permettent de découvrir qu'elle n'est pas allée du corps depuis bientôt trois jours. Et, en effet, la palpation de l'abdomen au niveau de l'anse synoïde permet

de reconnaître assez distinctement un chapelet de matières durcies qui ne sont autre chose que des matières fécales. Et sous l'effet d'un lavement avec 15 grammes de glycérine, la petite malade a des selles abondantes et reprend, le lendemain, sa bonne humeur ordinaire.

Le 7, nouvelles plaintes, nouvel examen, même découverte, mais cette fois du côté droit, et la palpation révèle un long cylindre mobile suivant le trajet du colon ascendant qui disparaît encore après l'administration d'un nouveau lavement glycériné.

Durant cette période du 3 au 7, cette constipation fait apparaître chez la malade un peu de fièvre. Il a fallu par la suite administrer de nouveaux lavements glycérinés, car ces menaces de constipation se sont reproduites plusieurs fois par la suite ; mais tout est bientôt rentré dans l'ordre, et tout est enfin rentré dans le calme jusqu'au 22 mai. Et les symptômes cette fois prennent une allure singulièrement alarmante ; et la maladie en peu de jours se termine par une issue fatale.

Le 22 mai donc, la malade commence a faire un peu de fièvre, et cette fois encore, la gêne respiratoire apparaît de nouveau avec son intensité première.

Quoique ne toussant pas, on peut percevoir à l'auscultation du lobe moyen et du sommet droit de nombreux sous-crépitants fins.

Cet état, dont il nous est permis de suivre l'évolution, grâce à la courbe, persiste jusqu'au premier juin, et l'état général s'affaiblit de plus en plus ; l'amaigrissement est considérable. La dyspnée s'accentue et l'on est en présence d'un vrai catarrhe suffocant.

Le traitement ordonné antérieurement est à nouveau prescrit.

Inhalation d'oxygène. Injections d'éther, de caféïne.

La malade se refuse à absorber toute nourriture et il est excessivement difficile de lui faire avaler même quelques gorgées de lait.

Il se produit au cours de cet état, un petit incident.

La malade urine, nous affirme l'infirmière, et malgré tout la vessie est distendue et sa matité remonte au-dessus de l'ombilic. La miction ne se fait que par regorgement.

Le cathétérisme essayé à plusieurs reprises est impossible, et l'on en est réduit à pratiquer la ponction hypogastrique, opération que l'on fait avec le trocart de l'aspirateur de Potain. Cette ponction ramène 250 grammes d'urine.

La maladie suit son cours sans autre particularité, et le 5 juin notre petite malade ne peut survivre à cet état trop longtemps prolongé et meurt asphyxiée

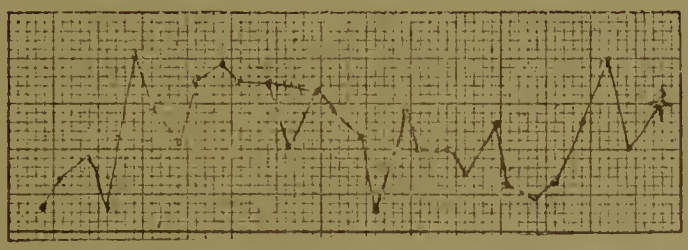

Nécropsie. — L'autopsie, soigneusement faite, nous montre dans les deux poumons une splénisation très accentuée des deux bases. Tandis qu'aux deux sommets on rencontre de nombreux tubercules crus.

Tout autour de la trachée et des bronches, des ganglions hypertrophiés et durs, qui en coupe macroscopique, présentent un aspect blanc, jaunâtre, avec disséminés un peu partout, de nombreux points en voie de ramolissement.

Le cœur renferme des caillots d'agonie.

Son ventricule droit est dilaté.

Le gauche est hypertrophié.

Le foie, augmenté de volume est dur, et ne se laisse nullement déprimer par le doigt ; sa coupe n'offre rien d'anormal.

Les reins sont normaux.

La rate de même.

Les ganglions mésentériques ne paraissent pas atteints.

L'intestin est simplement pâle.

Observation II

(Clinique des maladies des enfants. Service de M. le professeur Baumel)

Thèse de Plomb

M. J., sept ans.

Antécédents héréditaires. — Mère rachitique. Bronchite chronique.

Antécédents personnels. — Enfant élevé au biberon, qui a marché à trois ans seulement, très en retard pour sa dentition, depuis l'âge de trois ans l'enfant est atteint d'une dyspnée légère, qui présente les caractères suivants : S'il court avec les enfants de son âge ou s'il marche un peu rapidement, en un mot au moindre effort, il est pris d'un essoufflement tel, qu'il est obligé de s'arrêter et de s'asseoir.

Cette dyspnée, qui était légère au début, d'après les renseignements fournis par la mère, depuis quelques mois est devenu insupportable, et a pris une telle intensité que, sous l'influence des circonstances les plus légères, elle s'accentue beaucoup et se prolonge beaucoup plus longtemps, elle devient de plus en plus intense et persiste d'une façon presque continue.

C'est dans ces conditions que l'enfant fut pris, le 16 février, d'un malaise général avec anorexie.

Pendant quelques jours la toux est pénible, la respiration très difficile. Cette gêne respiratoire va s'accentuant de plus en plus et arrive ainsi, dans la nuit du 20 au 21, a une véritable crise d'étouffement.

Le malade, à ce moment, présente à l'examen une teinte violacée, faisant des efforts considérables pour tousser.

Les mouvements respiratoires sont fréquents et excessivement pénibles.

L'examen du thorax révèle à première vue une déformation rachitique très accentuée.

En avant la cage thoracique, étranglée vers sa partie médiane, est très élargie vers sa partie inférieure.

Le chapelet chondro-sternal est très caractéristique.

Le sternum est saillant et en bréchet de poulet.

Les parois latérales sont très aplaties, surtout dans leur partie médiane.

En arrière la colonne vertébrale présente un type de scoliose excessivement prononcé à convexité dirigée à droite et siégeant dans la région dorsale.

On remarque aussi une courbure de compensation dirigée du côté opposé, mais moins apparente que la première et siégeant au-dessous de la cage thoracique sur la portion lombaire de la colonne vertébrale.

Les côtes de la partie convexe forment une voussure considérable, par le fait de la rotation des vertèbres sur leur axe et de l'exagération de leur courbure à ce niveau.

Elles sont, au contraire, fortement aplaties de l'autre côté au niveau de la concavité.

Pendant l'inspiration, toute la partie supérieure du thorax est complètement immobilisée. Tandis que les dernières

côtes se soulèvent à peine, l'abdomen au contraire se soulève fortement pour essayer de compenser un peu le défaut d'expansion de la cage thoracique. La respiration présente absolument le type abdominal et non plus le type thoraco-abdominal que l'on rencontre d'ordinaire chez l'enfant.

Passant à l'examen stéthoscopique, nous découvrons à *l'auscultation* : une respiration très obscure avec ça et là quelques râles humides et disséminés, des sibilants et des ronflants. On perçoit distinctement les deux bruits du cœur au niveau de la pointe, mais au niveau de l'appendice xyphoïde le premier bruit est couvert par un souffle bref et piaulant, se propageant à deux ou trois centimètres de son foyer d'origine dans la direction du mamelon gauche seulement.

Les jugulaires examinées alors nous montrent très nettement le pouls veineux systolique.

Le foie aussi présente des battements expansifs systoliques, très sensibles à la palpation. La matité dépasse de deux doigts environ le rebord des fausses côtes.

Le pouls radial est petit et faible.

L'œdème est marqué au niveau des mamelons qui sont refroidis et couverts de marbrures cyanotiques. L'œdème est encore très marqué à la face, surtout au niveau des paupières. On le rencontre encore au niveau du scrotum et dans toutes les parties inférieures de l'abdomen.

Les urines sont rares et albumineuses.

Sous l'influence des ventouses sèches appliquées en grand nombre en avant et en arrière, sur le thorax, la dyspnée avait diminué d'intensité et l'oppression paraissait avoir complètement disparu. Mais les phénomènes morbides ne s'arrêtèrent pas là, et dans la nuit du 23 au 24, l'enfant est emporté d'une façon foudroyante, le neuvième jour environ après le début de la maladie, emporté par une nouvelle crise d'étouffement.

Observation III

(Salle des garçons, n° 1)

Rachitisme thoracique. — Adénopathie trachéo-bronchique d'origine rubéolique

D. E..., trois ans. — Entre le 26 novembre 1903.

Antécédents héréditaires. — Père mort d'une fièvre typhoïde. Mère vivante ; a une hernie.

Antécédents personnels. — L'enfant a été nourri au sein et sevré à l'âge de seize mois. A dix-huit mois, il a marché et c'est environ à cette époque qu'il a mis la première dent.

A partir de ce moment il mangeait ordinairement de tout et n'est au lait que depuis sa rougeole. Cette maladie date de deux mois et, depuis lors, l'enfant est resté malade.

Actuellement le petit malade rentre à l'hôpital parce qu'il tousse, qu'il est essoufflé et a un peu de fièvre. On lui trouve des signes de bronchite généralisée, râles ronflants et sibilants sans modification bien sensible des bruits normaux.

Il s'agit d'une bronchique post-rubéolique.

On constate en même temps une constipation opiniâtre qui nécessite des interventions thérapeuthiques répétées (lavements et purgatifs).

22 décembre. — Cependant le tout s'est rapidement amélioré, la fièvre est nulle depuis plusieurs semaines, mais il persiste une toux fréquente et quinteuse, très fatiguante pour le petit malade. A l'auscultation on trouve une diminution notable du murmure vésiculaire dans tout le côté droit de la poitrine. Il y a de la matité dans la gouttière verticale droite, à la partie moyenne de l'espace interscapulaire.

Ce sont tous les signes de l'adénopathie trachéo-bronchique chronique qui explique parfaitement la présence de la toux presque coqueluchoïde que présente notre malade. Cette adénopathie doit être interprétée très vraisemblablement comme un reliquat de l'infection rubéolique, qui se porte dans un grand nombre de cas et souvent d'emblée sur les ganglions du hile du poumon.

L'examen du thorax au point de vue squelettique révèle des déformations osseuses très intéressantes et aussi très propres (avec la bronchite superficielles que nous avons avons constaté au début), à expliquer l'essoufflement de notre malade pendant les premiers jours de son entrée à l'hôpital.

La poitrine aplatie latéralement fait saillie en avant ; c'est la poitrine de dindon ou la poitrine en carène de vaisseau, selon les comparaisons classiques. Il existe un chapelet rachitique bien parfaitement caractérisé. La partie inférieure du thorax se relève en avant et en dehors et paraît comme séparée de la partie supérieure par une sorte de sillon facile à apprécier.

Le ventre est gros mais souple et ne présente point de matité localisée ni d'empâtement qui puisse faire penser à des lésions d'entérite chronique ou d'adénopathie mésentérique.

Depuis le 11 janvier, alors que l'enfant allait assez bien, malgré une toux légère mais persistante, la fièvre est apparue de nouveau s'accompagnant de céphalée et de constipation. Puis vomissements incoërcibles, caractère maussade, somnolence, paresse pupillane.

Le 21, état à peu près analogue avec, au sommet droit, de l'obscurité respiratoire.

Observation IV

(Clinique médicale. Salle des garçons, n° 14)

Maurice H..., deux ans et demi.

Antécédents héréditaires. — Père et mère bien portants, sans aucune trace de spécificité.

Antécédents personnels. — Il a été nourri au biberon et a présenté durant les premiers mois de la vie des troubles gastro-intestinaux constants et marqués surtout par : des regurgitations fréquentes, de la lienterie des diarrhées vertes. Il s'est mal développé. L'enfant n'a jamais marché ; son ventre est devenu gros et, peu à peu, on a vu s'installer du côté du thorax et surtout des membres inférieurs des déformations osseuses considérables. C'est d'ailleurs pour cela qu'il est entré à l'hôpital depuis plusieurs semaines ; il présente à l'exam n le tableau le plus complet et le plus classique du rachitisme avec déformations osseuses énormes et des lésions viscérales considérables portant sur le tube digestif et sur ses annexes, rate et glande hépatique.

L'enfant se tient couché , immobile, impassible, avec un air de souffrance et de tristesse, il est sérieux plus que ne le comporte son âge. La tête est d'un volume exagéré, le front peu saillant sans être cependant tout à fait le front olympien. L'aspect plus que souffreteux est même franchement cachectique.

La peau du visage animée et bleuâtre par endroit paraît très mal nourrie.

Il existe sur le front quelques plaques d'eczéma très tenaces.

Pour ce qui est de son corps, la taille est plus petite que ne le comporte son âge, deux ans et demi. Les déformations squelettiques sont telles qu'il serait impossible de mettre le malade dans la position debout.

Le thorax présente une projection du sternum en avant très typique, un aplatissement latéral des côtes considérables, et à l'union des côtes et des fausses côtes un chapelet très marqué.

En arrière, nous voyons, sur la colonne vertébrale, une gibbosité dorsale à grande courbure. La base de la poitrine s'élargit tout à fait comme le pied d'un vase ou d'une amphore et nous fournit le type de la poitrine en vase antique.

Cette base thoracique dilatée se continue sans interruption avec le ventre de l'enfant, qui est le siège d'une tuméfaction considérable. Le ventre est dur, ballonné, sonore à la percussion ; celle-ci révèle un foie gros et douloureux La rate est facilement perceptible à la percussion, ce qui ne se produit pas chez les sujets normaux.

Aux membres inférieurs, les déformations sont plus considérables encore et la description n'en peut guère donner une idée exacte. Les deux fémurs, surtout le gauche, présentent un aplatissement latéral et une courbure à convexité antérieure et externe marquée, aboutissant presque à la demi-circonférence d'un cercle de faible rayon.

Les épiphyses inférieures sont augmentées de volume. Les genoux sont gros et du type de genou varus.

Les tibias sont gros, leur extrémité supérieure est aplatie dans le sens latéral. Le droit présente une courbure à convexité externe. Le gauche une courbure à convexité interne plus marquée encore.

La jambe gauche, dans son ensemble, grâce à la coudure externe du fémur et la coudure interne du tibia offre la forme d'un grand S italique.

Les pieds sont en dedans et la déformation est rendue irréductible par la lésion des os du tarse.

Les lésions ou les troubles trophiques ne portent pas seulement sur le squelette. Il y a, en outre, une atrophie et un arrêt de développement de tout le système musculaire. La peau elle-même est mince et pâle et le tissu cellulo-graisseux peu abondant.

Les parties molles des membres sont d'une constance tout à fait flasque.

Dans le mois de décembre, l'enfant a été pris brusquement de suffocation, produite sous l'influence d'une poussée de bronchite minime qui n'a duré que quelques jours, entraînant après elle un tableau clinique très alarmant.

Il n'existe, à l'heure actuelle, aucune trace de cette atteinte légère de bronchite.

Le traitement, d'ailleurs, en vigueur s'adresse plus particulièrement aux lésions plus considérables de l'affection gastro-intestinale chronique. L'enfant est soumis au régime lacté et prend du benzonaphtol.

L'état général est, en outre, relevé par l'administration de phosphate de chaux et sous l'influence de la médication, l'enfant, qui n'avait pas la force de soutenir son bol de lait, le prend actuellement quand on le lui présente.

Observation V

(Clinique médicale des enfants. Salle n° 14)

Césarine (E)., quatorze ans.

Chorée de Sydenham.

Antécédents héréditaires. — Grand-père peintre, probablement saturnin, considéré comme un original.

Mère nerveuse, a eu la fièvre (?)

Antécédents personnels. — A été nourrie au sein. Première dent à six mois. Chute sur le dos dans un escalier, à trois ans.

Maladie actuelle. — Dans les derniers jours de décembre, la famille remarque chez l'enfant des mouvement désordonnés.

Elle entre à l'hôpital le 1er janvier.

1er janvier. — L'enfant est pâle et d'apparence chétive, d'autant plus petite pour son âge que sa taille est diminuée par une gibbosité de très faible rayon, siégeant au niveau de la région dorsale du rachis. Cette cyphose, attribuée au traumatisme, paraît cependant, malgré l'absence de l'angle caractéristique, devoir être rapporté à un mal de Pott.

Nous constatons, en effet, à la face interne de la cuisse gauche, une cicatrice blanchâtre, irrégulière et déprimée, semblant reconnaître pour cause un abcès ossifluant.

Les membres sont incessamment agités de mouvements cloniques, qui sont très peu accusés au niveau de la face ; les nuits sont agitées et le sommeil entremêlé de cris.

Les dents de treize à quatorze ans n'ont pas encore évolué ; rien du côté des incisives.

Régime des choréiques : fer, quinquina, phosphate et bromures.

Le 6. — A six heures du soir, l'agitation redouble, il apparaît des hallucinations de la vue (la grille du calorifère est vue rouge).

La malade pleure, sa face devient grimaçante et peu à peu il apparaît une dyspnée intense.

L'interne du service, appelé à ce moment, trouve la malade arcboutée sur son lit, les yeux brillants et tous les muscles inspirateurs tétanisés, les mouvements respiratoires

sont très espacés, la parole brève et saccadée ; avec çà, aucun signe stéthoscopique. La crise est calmée par une potion au chroral.

Le 7 janvier nouvelle crise d'étouffement accompagnée de ténesme nocturne. Le malade voit des hommes qui veulent l'emporter. Perte des urines et des matières fécales. Le lendemain l'enfant est très surexcitée.

Le 21 janvier, troisième crise analogue aux deux précédentes, à l'examen du torax matité interscapulaire et double souffle bronchique.

Les contractions du cœur droit sont plus énergiques que celles du cœur gauche, le pouls est petit.

CONCLUSION

En somme il ressort de notre étude l'enseignement suivant, c'est que, la bronchite, qui est une affection fréquente mais sans danger par elle-même chez les sujets normaux, acquiert du fait des déformations thoraciques un caractère tout spécial de gravité dont les particularités dues à son étiologie et son évolution, peuvent se résumer de la façon suivante :

Prédisposition toute spéciale qu'ont les gibbeux à contracter les lésions bronchiques et pulmonaires ;

Rapidité et gravité de l'évolution du fait de la faiblesse du poumon et de la diminution de l'hématose, grâce à l'incomplet développement de l'organe ;

Rapidité et gravité de la lésion accrues encore du fait de l'état défectueux du cœur consécutif à ces lésions.

De ces considérations il découle que plus ici que partout ailleurs nous devons agir rapidement et lutter le plutôt possible contre les accidents asphyxiques qui apparaissent dès le début de la maladie.

Nous devons encore soutenir le cœur affaibli par la constitution vicieuse de l'appareil respiratoire, et par les difficultées apportées par la lésion au bon fonctionnement de la circulation pulmonaire.

Ici, plus que partout ailleurs, nous devons nous attendre a voir de temps en temps apparaître des rechutes qui ne tar-

dent pas à rendre l'affection chronique, complication qui ne fait qu'aggraver la situation par l'accumulation de lésions qui viennent se superposer aux lésions préexistantes. Au point qu'un jour, du fait de cette tare originelle, la maladie devient fatale chez le sujet porteur de ces malformations.

Et le gibbeux, si quelque maladie infectieuse ne vient l'emporter dans l'intervalle de ces poussées de bronchite, peut songer, s'il ne prend de grandes précautions, que les Parques fileuses actives tressent rapidement la trame de ses malheureux jours.

Ajoutons à cela la prédisposition spéciale du sujet au développement des germes infectieux qui peuvent atteindre le parenchyme pulmonaire : streptocoque, pneumocoque..., et nous comprendrons la gravité de la situation.

Il ne faut pas oublier, en terminant cette étude, le redoutable bacille de la tuberculose, dont les ravages n'ont pas peu contribué à rendre le pronostic fatal chez notre malade.

Et quoiqu'en dise Huchard, il entre trop souvent en scène grâce à l'état de débilité et d'affaiblissement des sujets qui nous intéressent.

Huchard nous dit, en effet, que la phagocytose est très abondante grâce à la congestion à *vacuo* qui siège au niveau du poumon. Il se ferait à travers les parois des vaisseaux du poumon une diapedèse abondante des globules blancs qui empêcherait l'évolution de la bacillose.

Mais il se produit, malheureusement, pour l'infection bacillaire, ce qui se produit pour les autres invasions microbiennes, et les gibbeux sont plus que les sujets normaux aptes à contracter cette grave maladie ; d'autant que parfois, dans le Mal de Pott, on doit la considérer comme généralisation de l'affection locale, qui a entraîné la déformation vertébrale.

INDEX BIBLIOGRAPHIQUE

Belle (W. J.) — Rachitic chest deformity in tidins idith exibition of. case, 1896. (J. Am. Af. Ass. Chicago.)

Cadilhac — Affections broncho-pulmonaires chez l'enfant rachitique. 1895. (Paris, Th. de doctorat.).

Chantreau. — Gibbosités rachitiques, accès de dyspnée et de cyanose; congestions pulmonaires, persistance du trou de Botal, autopsie 1867. (Bulletin Société anatomique de Paris.)

Chupin. – Des déviations rachitiques dans la colonne vertébrale et de la gêne qu'elles produisent dans la circulation. (1872, Paris.)

Damaschino. — Rachitisme, déformation considérable de la cage pectorale, compression des viscères thoraciques 1865. (Bulletin de la Société anatomique de Paris.)

Frith (R.). — Ueber die Vernerthungen Verdichteter Lŭft bei an Rachitis erkaukten kindern. (1889-98, Jahrb f. kinderh, Leipzig.)

Lassalle (J.) — Diagnostic de la scoliose et ses rapports avec quelques états pathologiques, 1900. (Bordeaux.)

Paoli (Erasmo de). — Beitrag zum klinischen studium der deviationem und contracturen neurotischen ursprings der Wibelsaübe (mit besonderen Berucksichuguny des hysterischen skoliosen) 1901, (Wien med. Presse).

Plomb (Jules). — Le rachitisme thoracique, son influence sur les divers appareils en particulier la respiratoire et la circulatoire, 1900-01 (Montpellier).

REDARD. — Déviations du rachis en rapport avec l'obstruction chronique des voies respiratoires supérieures, 1902. (Gazette médicale de Paris.)

— — Déviation du rachis en rapport avec l'obstruction chronique des voies respiratoires supérieures, 1903. (Annales de chirurgie et d'orthopédie.)

RIEDER (J.). — Die respirations und circulationstôrungen bei die kyphoscoliosis dorsalis. (1881, Berlin.)

Vu et approuvé :
Montpellier, le 3 février 1904.
Pour le Doyen,
L'Assesseur,
FORGUE.

Vu et permis d'imprimer :
Montpellier, le 4 février 1904.
Pour le Recteur,
VIGIÉ.

SERMENT

En présence des Maîtres de cette Ecole, de mes chers condisciples et devant l'effigie d'Hippocrate, je promets et je jure, au nom de l'Être suprême, d'être fidèle aux lois de l'honneur et de la probité dans l'exercice de la médecine. Je donnerai mes soins gratuits à l'indigent, et n'exigerai jamais un salaire au-dessus de mon travail. Admis dans l'intérieur des maisons, mes yeux ne verront pas ce qui s'y passe, ma langue taira les secrets qui me seront confiés, et mon état ne servira pas à corrompre les mœurs ni à favoriser le crime. Respectueux et reconnaissant envers mes Maîtres, je rendrai à leurs enfants l'instruction que j'ai reçue de leurs pères.

Que les hommes m'accordent leur estime, si je suis fidèle à mes promesses! Que je sois couvert d'opprobre et méprisé de mes confrères, si j'y manque !